

# Fractura Patológica por Osteorradionecrosis de Mandíbula: Relato de Caso

## Pathological Fracture due to Mandibular Osteoradionecrosis: A Case Report

Graciele Rui<sup>\*</sup>; Cristina Rettore<sup>\*\*</sup>; Mayara Cristina De Bona<sup>\*\*</sup>; Nicolas Lazaretti<sup>\*\*</sup>;  
Mariano Ughini Crusius<sup>\*\*\*</sup> & Ferdinando De Conto<sup>\*\*\*\*,\*\*\*\*\*</sup>

RUI, G.; RETTORE, C.; DE BONA, M. C.; LAZARETTI, N.; CRUSIUS, M. U. & DE CONTO, F. Fractura Patológica por Osteorradionecrosis de Mandíbula: Relato de Caso. *Int. J. Odontostomat.*, 8(1):113-118, 2014.

**RESUMEN:** La radioterapia es un tratamiento efectivo contra el cáncer, pero produce cambios en los tejidos adyacentes a las áreas irradiadas. En el hueso, la irradiación provoca hipoxia, hipocelularidad e hipovascularidad, haciendo que el tejido no sea capaz de regenerarse. Se presenta un caso de osteorradionecrosis ocurrido a causa de una extracción dental después de la radioterapia. Un hombre de 41 años con carcinoma epidermoide invasivo moderadamente diferenciado con sitio primario ubicado en suelo de boca en estado T4N2M0, fue sometido a radioterapia y quimioterapia. Después de 39 sesiones de radioterapia con 70 Gy, comenzó a quejarse de dolor en el diente en la mandíbula izquierda, que fue extraído por un dentista cirujano. Un mes después de la extracción, el paciente fue ingresado en el Hospital de la ciudad de Passo Fundo/RS, Brasil, con un absceso parafaríngeo. El paciente diagnosticado con osteorradionecrosis fue tratado mediante cirugía para eliminar el secuestro óseo y lavado de los tejidos para el tratamiento paliativo de la lesión, pero después de 45 días murió debido al avance del cáncer. La osteorradionecrosis se puede evitar con un seguimiento odontológico que indique la adecuación del medio bucal y extracción oportuna de los dientes del área a irradiar.

**PALABRAS CLAVE:** mandíbula, neoplasias de cabeza y cuello, radioterapia, osteorradionecrosis.

## INTRODUCCIÓN

El carcinoma de células escamosas (CEC) representa el 90% a 95% de las neoplasias malignas de la cavidad oral, sobre todo los localizados en la lengua, especialmente en el margen lateral posterior. Por lo general, afecta a hombres mayores de 50 años, la mayoría con antecedentes de alto consumo de tabaco y alcohol (Rocha *et al.*, 2008; Sundaram *et al.*, 2005)

Carcinoma de células escamosas de la cavidad oral y orofaríngeo es poco frecuente en los pacientes menores de 45 años y suele presentarse en pacientes hombres entre la 6<sup>a</sup> y la 7<sup>a</sup> década de la vida. En este grupo, la influencia real de un agente carcinógeno es ampliamente debatida, sobre todo en relación al consumo de tabaco y alcohol. Se sabe que estas sustancias son carcinógenas en pacientes de edad avanzada, también puede estar relacionado con la etiología de CEC en los jóvenes. Junto a esto, el bajo nivel educativo y grupo socioeconómico también se propone como factores de riesgo (Rocha *et al.*; Sundaram *et al.*; Llewellyn *et al.*, 2004).

Es probable que se requiera más de un factor para producir la malignidad. Los factores extrínsecos tales como el tabaquismo, el alcohol, la luz solar y los factores intrínsecos incluyen la desnutrición, la anemia y la herencia, incluso son los más citados (Chrcanovic *et al.*, 2010). Además, en la actualidad se discute la presencia del virus papiloma humano (VPH) como un factor etiológico de CEC (Díaz-Molina *et al.*, 2012) La elección del tratamiento depende del grado y del progreso de la enfermedad e independiente de la etiología. En la fase inicial (I y II), llevando a cabo cualquier tipo de terapia, todos los casos dan buenos resultados. En casos de carcinoma en estadios avanzados (III y IV) el pronóstico es menor y se requiere una combinación de técnicas terapéuticas como la cirugía complementada con radioterapia y quimioterapia (Díaz-Molina *et al.*)

Osteorradionecrosis se define como un área expuesta de hueso necrótico en una o más ubicaciones de maxilar o mandíbula que no se regenera después de 3 meses de tra-

\* Académica de Odontología de la Facultad de Odontología, Universidade de Passo Fundo/RS (FOUPF), Passo Fundo, Brasil.

\*\* Servicio de Oncología, Hospital da Cidade, Passo Fundo/RS, Brasil.

\*\*\* Servicio de Radiología, Hospital da Cidade, Passo Fundo/RS, Brasil.

\*\*\*\* Servicio de Cirugía, Facultad de Odontología, Universidade de Passo Fundo (FOUPF), Passo Fundo, Brasil.

\*\*\*\*\* Grupo de Servicio Bucomaxilofacial, Hospital da Cidade - Passo Fundo/RS, Passo Fundo, Brasil.

tamiento convencional (Silvestre-Rangil & Silvestre, 2011) Puede desarrollarse espontáneamente en un tercio de todos los casos de los pacientes tratados con radioterapia. Por lo general se manifiesta después de extracciones dentales, cirugía oral o debido a la irritación causada por prótesis mal ajustadas. En la mayoría de los casos la condición es crónica, cada vez más extensa y dolorosa (McLeod *et al.*, 2010).

## RELATO DEL CASO

El paciente fue un hombre blanco de 41 años de edad con diagnóstico de carcinoma epidermoide invasivo, moderadamente diferenciado con sitio primario de la lesión situada en el piso de la boca. El tumor fue diagnosticado hace un año con T4N2M0.

Inicialmente fue sometido a la quimioterapia, dividido en cinco ciclos. Después de un mes de finalizar la quimioterapia se inició tratamiento con radiación. Fueron 39 sesiones con 70,2 Gy en 2 meses. Después del término de la radioterapia, empezó a quejarse de dolor en el diente en la mandíbula izquierda, que fue extraído por un cirujano dentista. Unos 30 días después, el paciente fue admitido al Hospital de la ciudad de Passo Fundo - RS por el asistente de medicina oncológica bajo quejas de importante limitación de apertura de la boca e importante edema submandibular izquierdo y submental. Basándose en estos resultados fue solicitada evaluación por el servicio de Cirugía y Traumatología Bucomaxilofacial (CTBMF) donde se le diagnosticó clínicamente como un absceso parafaríngeo (Fig. 1). En el examen físico fue detectado rigidez e inelasticidad de los músculos masticadores de los tejidos orales y un punto de fístula extra-oral en la región submandibular izquierda. El examen intraoral mostró un mal olor, asociado con pobre higiene oral. A pesar de la dificultad de apertura de la boca fue posible identificar un área de hueso expuesto en la región alveolar de los dientes 45, 46 y 47 con mucha supuración (Fig. 2).

El examen de imagenológico reveló una lesión de la mucosa faríngea de etiología neoplásica, que afectaba circularmente el lumen visceral y se extendía a la derecha en la línea mediana, más adelante en el espacio retrofaríngeo y predominantemente del para-faríngeo a la izquierda. Una gran amplitud del espacio de la arteria carótida externa con participación y reducción al lumen de la arteria carótida y vena yugular interna, que se extendió hasta el espacio masticador ipsilateral. En este sitio se observó una extensa lesión destructiva de la región del ángulo de la hemimandíbula izquierda con extensión en el campo, observándose osteólisis con multifragmentación del hueso y fractura patológica (Fig. 3). En el sitio de fractura se pudo observar la zona irregular de la necrosis de los tejidos, que contiene las imágenes de gas de perreo, que se extendieron al tejido bucal medial, mientras que lateralmente avanzaron a la región yugal y hacia el tejido subcutáneo.

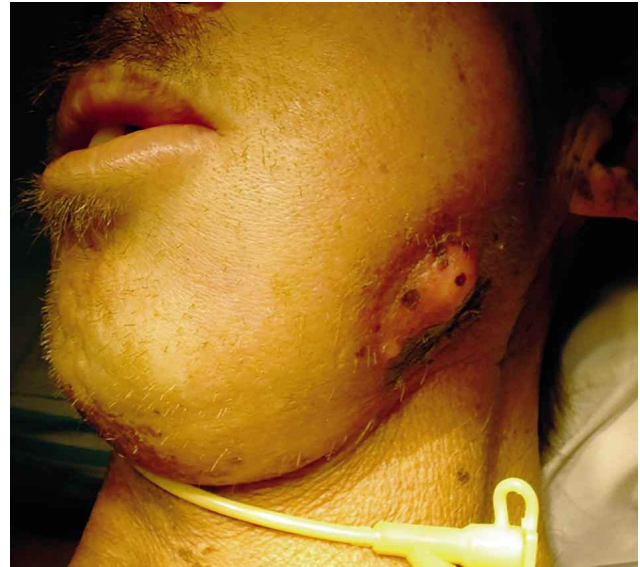

Fig. 1. Aspecto inicial del paciente donde se observa área de necrosis y fístulas región de ángulo mandibular.

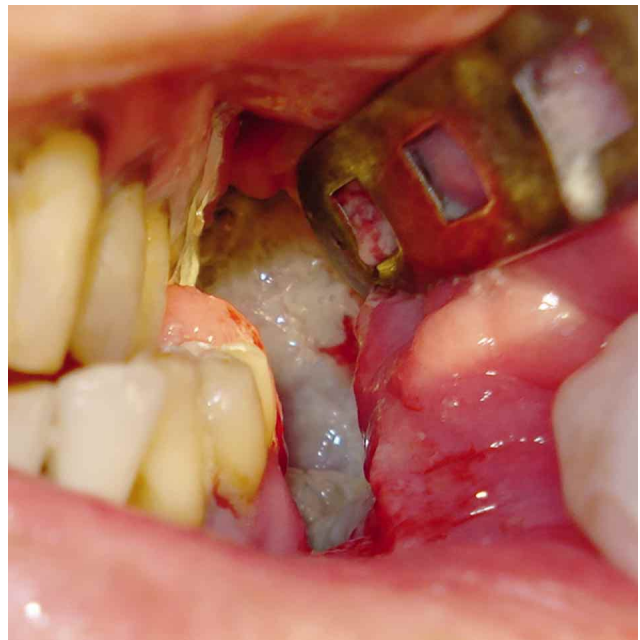


Fig. 2. Aspecto intrabucal revelando importante trismo y área de exposición ósea mandibular.

Considerando los hallazgos clínicos y radiográficos, se le diagnosticó osteorradionecrosis (ORN). Se realizó el drenaje extra-oral del absceso, aprovechando la zona antes de la fístula bajo anestesia local, dado el avanzado estado de debilidad en que se encontraba el paciente. Asociado con este procedimiento, se administró cefazolína sódica por vía endovenosa, 1 g cada 6 horas y metronidazol 1,5 g una vez al día, además de hidratación.

Durante el procedimiento de drenaje, el material colectado se envió para cultivo y antibiograma. Los hallazgos de laboratorio revelaron la presencia de *Escherichia coli* y *Enterobacter*. Se mantuvo el esquema antibiótico ya que la cefazolina sódica tiene espectro para algunos Gram negativos tales como *Escherichia coli*, *Klebsiella pneumoniae* y *Enterobacter*.

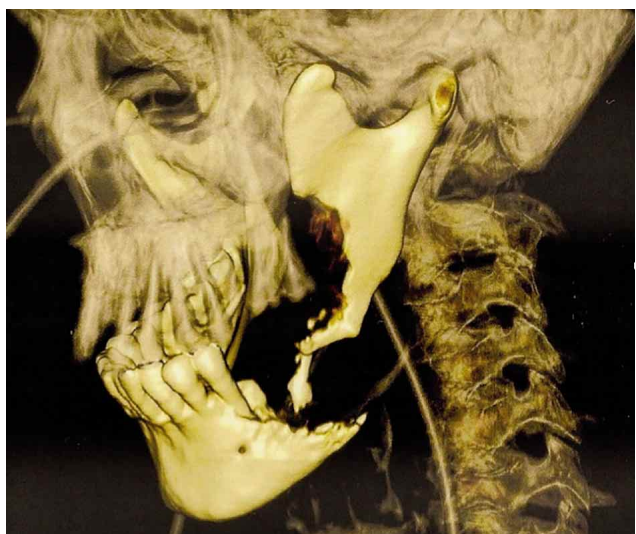


Fig. 3. Reconstrucción volumétrica de la tomografía computarizada revelando extensión de la lesión.

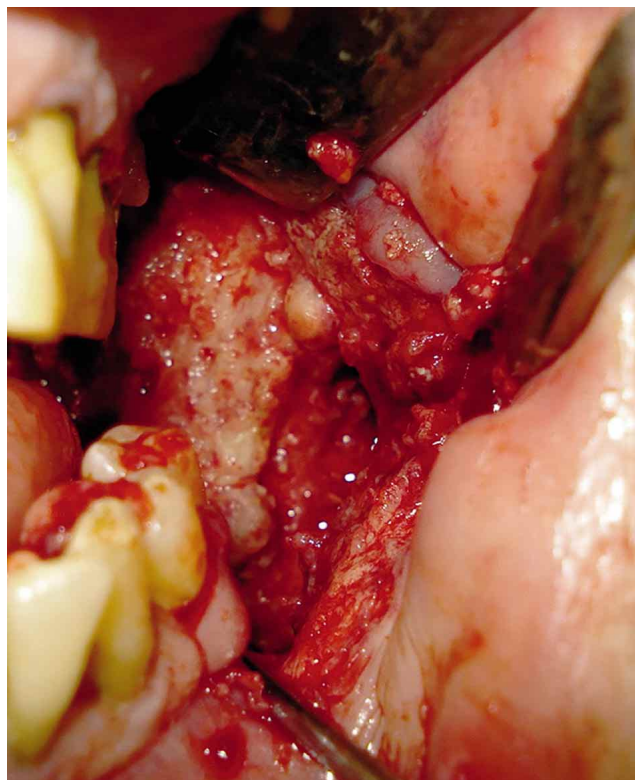


Fig. 4. Transoperatorio después de secuestrotomía revelando necrosis y tejido de granulación difuso.

En base a estos hallazgos y la mejoría clínica del paciente, se programó la cirugía para eliminar el sequestro óseo, traqueotomía y lavado de los tejidos bajo anestesia general e inducción nasal a través de fibroscopia debido al alto grado de trismo de la paciente.

El acceso quirúrgico intra-oral mostró la exposición del hueso y durante la cirugía se observó la necrosis y un abundante tejido de granulación difuso (Figs. 4 y 5). La mucosa mostró infiltración maligna a través del piso de boca. Se realizó la secuestrotomía, el lavado con  $H_2O_2$  y gentamicina para suturar al terminar.

Después de 7 días después de control postoperatorio, el paciente recibió el alta. Pero después de 45 días murió debido a la avanzada etapa de la enfermedad.

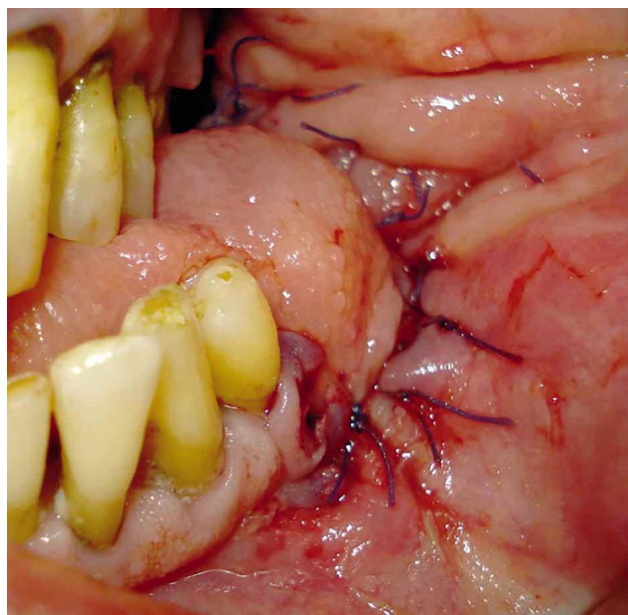


Fig. 5. Postoperatorio mediato con obtención del cierre primario de la lesión operatoria.

## DISCUSIÓN

En 1983, Marx (1983) definió la ORN como un resultado de la radioterapia, donde ocurre una hipovascularización e hipocelularidad del tejido óseo, lo que dificulta la capacidad de regeneración del mismo. Actualmente se ha sugerido también que existe un mecanismo de atrofia del metabolismo óseo y formación de radicales libres, junto con la inflamación y trombosis microvascular que conduce a la necrosis de los tejidos (Chrcanovic *et al.*; Coelho *et al.*, 2003).

El mecanismo de la ORN es un daño directo a todas las células óseas, en células madre de la médula ósea, vasos sanguíneos y todos los otros tejidos que están en el campo radiación (Marx & Tursun, 2012). De la misma ma-



nera, la radiación produce un aumento en la síntesis de radicales libres y altera el colágeno. El tejido óseo pierde su característica normal, sufre fibrosis y se atrofia por la disminución de su capacidad de reparación y remodelación. El riesgo de desarrollar ORN involucra a pacientes con una mala salud oral es mayor debido a la necesidad de extracciones dentales. La incidencia de la ORN en pacientes dentados es tres veces mayor que en pacientes desdentados, debido a la presencia de raíces residuales, enfermedad periodontal y falta de higiene oral (Bennett *et al.*, 2005). Algunos estudios también informan de que la mandíbula se ve más afectada que el maxilar, ya que se encuentra en un campo de radiación más alta y su suministro sanguíneo es menor (Lyons & Ghazali, 2008; Oh *et al.*, 2009).

Casos de ORN sin asociación a extracciones dentarias son muy poco frecuente (2,7% de incidencia después de 5 años). Otros factores que influyen es la presencia de la periodontitis y la irradiación. El consumo de alcohol y el tabaco son importantes factores clínicos y son mucho más perjudiciales en el contexto de la ORN que los relacionados al tratamiento con bifosfonatos (Bagan *et al.*, 2009).

Los factores de riesgo dependientes de la radiación son la dosis total administrada, el fraccionamiento de la dosis, el tipo de radiación utilizada y el tamaño del área irradiada (Silvestre-Rangil & Silvestre).

En este caso, después de recibir 70 Gy divididos en 39 sesiones durante dos meses y haber sido realizada la extracción del diente, dio inicio al proceso infeccioso. Posteriormente, después de un mes de evolución el paciente fue hospitalizado con un diagnóstico de absceso parafaríngeo. Nabil & Samman (2011) muestran que los pacientes que recibieron una dosis menor a 60 Gy no desarrollaron ORN, mientras que en el grupo que recibió una dosis mayor a 60 Gy, el 12% de los pacientes desarrollaron ORN después de la extracción dentaria.

El intervalo entre la radioterapia y la aparición de la ORN puede variar entre 4 meses a 2 años. Por lo general se desarrolla durante los primeros 12 meses (Lyons & Ghazali), pero puede aparecer mucho antes ante un evento traumático o la cirugía, como en este caso donde fue realizada la extracción del diente, inmediatamente después de la finalización de la radioterapia. Algunos autores informan que la ORN se desarrolla en menos de seis meses en los casos relacionados con la cirugías orales (Epstein *et al.*, 1987).

Como medida preventiva antes de la radioterapia se debe realizar un tratamiento dental completo, con la adecuada evaluación de cada diente y su pronóstico (Silvestre-Rangil & Silvestre), donde la reparación debe limitarse a los dientes que son susceptibles de restauración. En el caso de la extracción, deben llevarse a cabo de 2-3 semanas antes de la radioterapia. En los casos de dientes retenidos, este periodo debería ser aún mayor. Otra consideración importante para los usuarios de dentaduras removibles que serán sometidos a radioterapia es que las prótesis tenga una bue-

na estabilidad evitando una presión excesiva, que puede conducir a la formación de úlceras (Bennett *et al.*; Beumer *et al.*, 1984).

Aunque no hay evidencia directa, existen métodos para prevenir la ORN en los casos que requieren la extracción o cirugía oral después de radioterapia, tales como: uso de enjuagues del tipo Clorhexidina 0,12% en el día de la cirugía y así reducir la carga de las bacterias orales y riesgo de alveolitis (McLeod *et al.*). La profilaxis antibiótica es controvertida debido a que no existe evidencia de que reduzca la incidencia de alveolitis e infección. Sin embargo, la morbilidad del paciente con ORN es tan grande que cualquier pequeño beneficio es aceptado.

Diversos métodos de tratamiento para la ORN se han informado, los cuales deben tender a eliminar el dolor y controlar la infección, así como controlar y evitar o reducir la propagación de la ORN (Chrcanovic *et al.*). Se recomienda un tratamiento conservador en las primeras etapas, el cual clásicamente incluye antibióticos, antisépticos (incluida la mejora de la higiene oral) y el oxígeno hiperbárico (OHB) (Oh *et al.*).

Un tratamiento concomitante debe ser administrado al paciente en el momento en que las lesiones son asintomáticas y estables. Se recomienda la irrigación de la herida con antisépticos y puede ser raspado de manera cuidadosa en la zona expuesta. El dolor debe ser tratado con analgésicos y los antibióticos están indicados cuando hay infección (Chrcanovic *et al.*; Silvestre-Rangil & Silvestre). También está indicada para el tratamiento de la ORN la asociación de OHB, antibióticos y cirugía. La OHB hace el papel de estimular la angiogénesis y neoforación celular debido a la presión alta de oxígeno en la cámara. Los efectos adversos de esta terapia se reportan raramente, pero puede ocurrir debido a una mayor presión en los pulmones y oídos (Dhanda *et al.*, 2009).

El uso de OHB en el tratamiento de la ORN fue sugerido hace más de 30 años, y durante este tiempo ha sido utilizado como tratamiento conservador para evitar que ORN (Mainous *et al.*, 1973). Un reciente estudio comparativo del uso de la terapia de oxígeno hiperbárico y penicilina para evitar después de la extracción dental, concluyó que en el grupo que se utilizó la OHB hubo una menor incidencia de ORN (Marx). Nabil & Samman mostraron que el 90% de los artículos informó un 2% de incidencia de ORN con la ayuda de OHB en comparación a un 3% de incidencia cuando sólo fueron utilizados antibióticos. Prueba de la eficacia de la HBO incluyen relatos donde la tasa de recuperación es sólo del 15% al 45% de los casos y cuando se combina con la cirugía tiene una tasa de recuperación de entre el 20% y 90% (Dhanda *et al.*). Sin embargo la terapia por la HBO no está destinada a revitalizar el hueso necrótico, haciendo hincapié en la necesidad de un tratamiento combinado de HBO y quirúrgico (Marx & Tursun). En el caso presentado no se utilizó oxígeno hiperbárico como tratamiento adyuvante en la prevención de la ORN por no tener este recurso disponible en hospital.

La cirugía se ha utilizada en las etapas más avanzadas de la ORN, caracterizadas por zonas osteolíticas extensas, destrucción progresiva, fracturas patológicas o fistulas cutáneas. Antes es realizada una cirugía de ablación de la lesión y después una cirugía reconstructiva (Silvestre-Rangil & Silvestre). En el caso reportado, el principal objetivo de la cirugía fue eliminar la infección para evitar una mediastinitis necrosante descendente, lo que limitaría el riesgo mayor de la muerte del paciente.

## CONCLUSIÓN

La osteorradionecrosis como resultado de la terapia de radiación, es una secuela grave, pero puede ser evitada. Se necesita una evaluación y seguimiento odontológico que indique la adecuación de la cavidad oral y la extracción de los dientes de la zona a irradiar, o incluso todos los dientes que no tienen una buena higiene oral o pronóstico.

RUI, G.; RETTORE, C.; DE BONA, M. C.; LAZARETTI, N.; CRUSIUS, M. U. & DE CONTO, F. Pathological fracture due to mandibular osteoradionecrosis: A case report. *Int. J. Odontostomat.*, 8(1):113-118, 2014.

**ABSTRACT:** Radiotherapy is an established treatment modality in the management of malignant disease of the head and neck but promotes a significant marrow fibrosis and a paucity of cells as well as the ghosts of old blood vessels consistent with the concept of hypocellular-hypovascular-hypoxic tissue. The purpose of this article is to report a case of mandibular osteoradionecrosis (ORN) after dental extraction in a patient who had received radiotherapy. A 41-year-old male is presented with a history of squamous cell carcinoma in advanced stages of the floor of the mouth, staged T4N2M0, treated with concurrent chemotherapy and radiotherapy with 70 Gy of intensity modulate RT (IMRT). One month after IMRT, the patient presented with severe left tooth mandibular pain which was extracted. He was admitted to the Hospital da Cidade de Passo Fundo/RS, Brasil with complaint of infection of the left mandible with parapharyngeal abscess. The patient was diagnosed with osteoradionecrosis and treated with surgical procedure for removal of necrotic bone; the patient died 45 days following the last contact due to very advanced stage of the disease. The current risk of developing ORN is assumed to have declined. Good oral health status, especially after radiotherapy, is very important in the prevention of ORN. Teeth with unrestorable caries, those with periapical radiolucencies, or gross periodontal disease should be extracted before radiotherapy.

**KEY WORDS:** jaw, squamous cell carcinoma, radioterapy, osteonecrosis.

## REFERENCIAS BIBLIOGRÁFICAS

- Bagan, J. V.; Jiménez, Y.; Hernández, S.; Murillo, J.; Díaz, J. M.; Poveda, R.; Carbonell, E.; Sanchis, J. M.; Gavaldá, C. & Scully, C. Osteonecrosis of the jaws by intravenous bisphosphonates and osteoradionecrosis: A comparative study. *Med. Oral Patol. Oral Cir. Buccal*, 14(12):e616-9, 2009.
- Bennett, M. H.; Feldmeier, J.; Hampson, N.; Smee, R. & Milross, C. Hyperbaric oxygen therapy for late radiation tissue injury. *Cochrane Database Syst. Rev.*, (3):CD005005, 2005.
- Beumer, J.; Harrison, R.; Sanders, B. & Kurrasch, M. Osteoradionecrosis: predisposing factors and outcomes of therapy. *Head Neck Surg.*, 6(4):819-27, 1984.
- Chrcanovic, B. R.; Reher, P.; Sousa, A. A. & Harris, M. Osteoradionecrosis of the jaws—a current overview—part 1: Physiopathology and risk and predisposing factors. *Oral Maxillofac. Surg.*, 14(1):3-16, 2010.
- Coelho, P.; Schröther, P. & De Conto, F. Osteoradionecrose como consecuencia do tratamento de tumores de cabeça e pescoço. *Rev. Méd. Hosp. São Vicente de Paulo*, 33:17-20, 2003.
- Dhanda, J.; Hall, T. J.; Wilkins, A.; Mason, V. & Catling, J. Patterns of treatment of osteoradionecrosis with hyperbaric oxygen therapy in the United Kingdom. *Br. J. Oral Maxillofac. Surg.*, 47(3):210-3, 2009.
- Díaz-Molina, J. P.; Rodrigo, J. P.; Álvarez-Marcos, C.; Blay, P.; Rúa, A.; Estrada, E. & Alonso, R. Resultados oncológicos y funcionales del tratamiento no quirúrgico comparado con el quirúrgico en los carcinomas epidermoides de orofaringe. *Acta Otorrinolaringol. Esp.*, 63(5):348-54, 2012.
- Epstein, J.; Wong, F. L. & Stevenson-Moore, P. Osteoradionecrosis: Clinical experience and a proposal for classification. *J. Oral Maxillofac. Surg.*, 45(2):104-11, 1987.
- Llewellyn, C. D.; Johnson, N. W. & Warnakulasuriya, S. Factors associated with delay in presentation among younger patients with oral cancer. *Oral Surg. Oral Med. Oral Pathol. Oral Radiol. Endod.*, 97(6):707-13, 2004.
- Lyons, A. & Ghazali, N. Osteoradionecrosis of the jaws: current understanding of its pathophysiology and treatment. *Br. J. Oral Maxillofac. Surg.*, 46(8):653-60, 2008.

- Mainous, E. G.; Boyne, P. J. & Hart, G. B. Hyperbaricoxygen treatment of mandibular osteomyelitis: report of three cases. *J. Am. Dent. Assoc.*, 87(7):1426-30, 1973.
- Marx, R. E. Osteoradionecrosis: a new concept of its pathophysiology. *J. Oral Maxillofac. Surg.*, 41(5):283-8, 1983.
- Marx, R. E. & Tursun, R. Suppurative osteomyelitis, bisphosphonate induced osteonecrosis, osteoradionecrosis: a blinded histopathologic comparison and its implications for the mechanism of each disease. *Int. J. Oral Maxillofac. Surg.*, 41(3):283-9, 2012.
- McLeod, N. M.; Bater, M. C. & Brennan, P. A. Management of patients at risk of osteoradionecrosis: results of survey of dentists and oral & maxillofacial surgery units in the United Kingdom, and suggestions for best practice. *Br. J. Oral Maxillofac. Surg.*, 48(4):301-4, 2010.
- Nabil, S. & Samman, N. Incidence and prevention of osteoradionecrosis after dental extraction in irradiated patients: a systematic review. *Int. J. Oral Maxillofac. Surg.*, 40(3):229-43, 2011.
- Oh, H. K.; Chambers, M. S.; Martin, J. W.; Lim, H. J. & Park, H. J. Osteoradionecrosis of the mandible: treatment outcomes and factors influencing the progress of osteoradionecrosis. *J. Oral Maxillofac. Surg.*, 67(7):1378-86, 2009.
- Rocha, R. C. A.; Lenh, C. N.; Oliveira, J. X. & Marcucci, M. Incidência de osteoradionecrose em pacientes com câncer de boca tratados com radioterapia exclusiva ou em associação com cirurgia. *Rev. Bras. Cir. Cabeça Pescoço*, 37(2):91-4, 2008.
- Silvestre-Rangil, J. & Silvestre, F. J. Clinico-therapeutic management of osteoradionecrosis: a literature review and update. *Med. Oral Patol. Oral Cir. Bucal*, 16(7):e900-4, 2011.
- Sundaram, K.; Schwartz, J.; Har-El, G. & Lucente, F. Carcinoma of the oropharynx: factors affecting outcome. *Laryngoscope*, 115(9):1536-42, 2005.

Dirección para Correspondencia:

Graciele Rui  
Rua Eduardo Duarte, 385  
Bairro São Peregrino  
CEP: 95330-000  
Veranópolis, RS  
BRASIL

Tel.: 55 54 99178843 / 55 54 34412552

Email: gra0503@hotmail.com

Recibido : 23-09-2013

Aceptado: 25-11-2013